Aus der histologischen Abteilung des Anatomischen Institutes der Universität Erlangen (Vorstand: Prof. Dr. J. Hett)
Ausgeführt unter dem Rektorat von Prof. Dr. H. Wintz

Über die Einwirkung von Benzol auf den Eierstock der weißen Maus

---

Inaugural-Dissertation

zur

Erlangung der Doktorwürde

der Hohen Medizinischen Fakultät

der Friedrich-Alexanders-Universität Erlangen

vorgelegt von

Helmut Maak

aus Patschkau (O.-S.)

Tag der mündlichen Prüfung: 18. 9. 39.

Druck der Universitätsdruckerei H. Stürtz A.G., Würzburg

Referent: Prof. Dr. J. HETT

Dekan: Prof. Dr. R. GREVING

Sonderdruck aus
„Zeitschrift für Zellforschung und mikroskopische Anatomie“, 29. Band, 4. Heft
Verlag von Julius Springer, Berlin

Übersicht.

Seite
1. Material und Technik 425
2. Die normale Atresie der Follikel 426
3. Der Einfluß von Benzol auf das Ovar 428
a) Auf die Granulosa S. 429. — b) Auf die Eizelle S. 430.
4. Zusammenfassung 444

Bereits im Jahre 1934 hatte HETT, gelegentlich einer Untersuchung von Leukozyten und Reticuloendothel an normalen und mit Benzol behandelten Mäusen, darauf hingewiesen, daß im Hoden der mit Benzol behandelten Tiere Degenerationserscheinungen nachzuweisen waren (HETT 19). Herr Professor HETT gab mir nun den Auftrag, nähere Untersuchungen in dieser Hinsicht an den weiblichen Keimdrüsen vorzunehmen[1].

1. Material und Technik.

Die nachfolgenden Berichte sind die Ergebnisse dieser Untersuchung an einem Material von 27 Mäuseweibchen, darunter 4 Kontrolltieren. Verwendet wurden nur virginelle Tiere mit einem durchschnittlichen Anfangsgewicht von 12—20 g. Es handelte sich also durchweg um geschlechtsreife Mäuse. Zur Wahl des Versuchsmaterials möchte ich bemerken, daß die Maus für derartige Untersuchungen am besten geeignet ist, da die Anzahl der in verschiedenen Wachstumsstadien befindlichen Follikel, welche sich im Eierstocksgewebe verteilt finden, entsprechend dem kurzen Cyklus relativ groß ist.

Zur Durchführung der Versuche waren 2 Wege möglich:

1. Subcutane Injektion von Benzol,
2. Inhalation von Benzoldampf.

In physiologischer Hinsicht erschien mir die Inhalation von Benzol richtiger, und ich schlug daher auch diesen Weg ein.

Zu den Inhalationsversuchen benutzte ich einen Exsikkator von 2,5 Liter Fassungsvermögen. Der Boden des Gefäßes war mit Fließpapier bedeckt, auf das das Benzol (B. puriss. Merck) gespritzt wurde.

Je 2 Mäuse wurden auf das in der Mitte des Exsikkators befindliche Drahtnetz gesetzt und nach Verschluß des Gefäßes den Benzoldämpfen ausgesetzt. Die Inhalationsdosis betrug bei einem Teil der Mäuse 0,1 ccm, die anderen erhielten 0,3 ccm Benzol; das würde einer Konzentration von 3,5 mg bzw. 10,5 mg Benzol pro Liter entsprechen. Die ersteren ließ ich 15 Min., die letzteren 10 Min. im Exsikkator. Die Inhalationen wurden jeden 2. Tag vorgenommen. Um ein Bild zu erhalten von der Reaktion der Ovarien auf die Häufigkeit der Inhalationen, legte ich Stufen ein von 5—15maliger Inhalation.

Nach der Dekapitation der Mäuse wurden die Ovarien lebenswarm herausgenommen und in Formol-Sublimat-Eisessig oder Lösungen nach Bouin und Carnoy fixiert. Die Einbettung erfolgte über Methylbenzoat, Chloroform in Paraffin. Diese in der Abteilung angewendete Methode hat sich in den letzten Jahren sehr gut bewährt, besonders bei empfindlichen Objekten. Die Schnittdicke der angelegten Serien betrug im allgemeinen 10 μ. Einige Präparate wurden speziell zu Aufnahmezwecken 5, 6, und 8 μ geschnitten. Als Färbungen dienten Hämatoxylin-Eosin (Chromotrop) und Eisenalaunhämatoxylin nach Heidenhain.

Bei der Inhalation zeigten zuweilen die Tiere krampfartige Zustände, jedoch erholten sie sich nach 3—5 Min. wieder vollständig; höchstens, daß eine leichte Müdigkeit zurückblieb, die sich besonders in einem Nachschleppen der hinteren Extremitäten äußerte. Die Gewichtszunahme, die genau kontrolliert wurde, stockte nach den ersten Inhalationen, nahm aber später wieder einen normalen Grad an (vgl. die Kurve Abb. 21).

2. Die normale Atresie der Follikel.

Im Verlauf der Untersuchung der Eierstöcke konnte ich zunächst feststellen, daß den normalen Abschluß der Entwicklung, wie er in der Ovulation gegeben ist, nur ein Teil der Graafschen Follikel erreicht, der andere geht in den verschiedensten Entwicklungsstufen zugrunde. Bekanntlich ist das ein ganz normaler, physiologischer Vorgang, wie ihn bereits Schottländer, Flemming, Schulin, Häggström, Sobotta, Loeb, v. Ebener und andere Forscher sahen. Als Beispiel sei hier angeführt, daß Häggström (14) bei der gründlichen Analyse der Ovarien einer 22jährigen Frau insgesamt 400000 Follikel, davon 120000 in Degeneration fand.

Im Hinblick auf meine Beobachtungen bei den Benzolmäusen über abnorme Follikelatresie will ich vorher einen Überblick von den physiologischen Degenerationserscheinungen geben.

Unter Atresie ist der Rückbildungsprozeß ungeplatzter Graafscher Follikel zu verstehen. Der Atresie können sämtliche Follikel erliegen. Am häufigsten beobachtet man sie jedoch an den noch wachsenden Follikeln.

Die ersten Anzeichen einer Atresie bei größeren Follikeln finden sich in der Granulosa (Flemming 11, Häggström 14, Henneguy 16, Schulin 49). Hier spielen sich Vorgänge ab im Sinne der Chromatolyse Flemmings. An Stelle der Kerne finden sich Brocken stark chromatischer Substanz. Als Folge dieser Zerfallserscheinungen setzt nun die Degeneration des Eies ein. Es kommt zu einer Einwanderung von Zellen, die von Wagner, Schulin, Schottländer und Janošik für Granulosazellen gehalten werden. Rabl (41) nimmt an, daß die Zellen eingedrungene Bindegewebszellen sind, während Slaviansky (52) sie für Wanderzellen ansieht, die nach der Aufnahme der chromatolytisch zerfallenen Granulosazellen die Zona durchsetzen und in das Ei eindringen können.

Eine sehr bemerkenswerte Erscheinung ist das Auftreten von Spindelfiguren in der Eizelle an Stelle des Eikernes, wie sie von Flemming zuerst, später von Henneguy, Sobotta, Janošik und H. Rabl in den Eiern zum Teil völlig degenerierter Follikel gesehen wurden. Nach Schottländer (46) trifft man sie nur in Follikeln mit nicht mehr intaktem Epithel. Die Spindelfigur liegt zunächst tangential, später tritt eine Achsendrehung ein, so daß die Spindel eine Radiärstellung einnimmt. Im weiteren Verlauf kann es zu Abstoßung eines Richtungskörpers und zu Teilungen oder Fragmentierungen kommen.

Über die Bedeutung dieser Erscheinungen gehen die Ansichten der verschiedenen Forscher ziemlich auseinander. So berichtet Henneguy (15), daß die chromatolytische Degeneration des Follikelepithels in dem Ei der Säugetiere sich besonders durch Bildung einer Richtungsspindel und von Polkörperchen zeigt; sie kann in manchen Fällen zu unregelmäßiger, parthenogenetischer Segmentation des Eies führen infolge unvollkommener Teilungen. Flemming (11), Schottländer (47), Janošik (25), Rabl (41) und Gurwitsch (13) bezeichnen die Zerlegung der Eier als Ansätze zu parthenogenetischer Furchung. Sobotta (54, 55) und Bonnet (4) halten dagegen die in den Eiern atretischer Follikel auftretenden Mitosen lediglich für Richtungsspindeln. Sobotta weist darauf hin, „daß nach Abschnürung von Polzellen nicht eine geordnete Furchung (Mitose) erfolgt, sondern die auftretenden Fragmente sehr ungleich, teilweise kernlos sind und der ganze Prozeß mit klaren Degenerationserscheinungen den Eindruck des Atypischen mache. Früher oder später könne die Zerstörung des degenerierten Eikörpers oder seiner Fragmente durch Phagozyten (Leukozyten + Epithelzellen) erfolgen".

Oft kommt es auch zu einem Absterben des Eies, wenn es sich erst im Stadium der Spindelfigur befindet. Die Abstoßung von Richtungskörpern wird dann ganz unterdrückt. Den längsten Widerstand leistet dem Rückbildungsprozeß die Zona pellucida; sie faltet sich zwar ein, bleibt aber sehr lange sichtbar.

Kleinere Follikel, speziell Primärfollikel, zeigen ein etwas anderes Bild des Unterganges. Hier erkennt man die Degeneration hauptsächlich

an der Eizelle. Unter Verschwinden des Kernes, wahrscheinlich infolge Chromatolyse, tritt eine Hyalinisierung ein. Das Ei bildet eine in Eosin stark färbbare Masse und ist mehr oder weniger deformiert. Später gehen solche Follikel mit ihrem Ei spurlos zugrunde, ohne daß irgendwelche Erscheinungen, wie wir sie bei den größeren Follikeln gesehen haben, auftreten. Zusammenfassend läßt sich sagen, daß die Follikelatresie durchaus als physiologisch anzusprechen ist. Immerhin bleibt sie ein merkwürdiger Vorgang.

3. Der Einfluß von Benzol auf das Ovar.

Bei allen mit Benzol behandelten Mäusen fand ich im Eierstock Degenerationserscheinungen in so hohem Maße, daß man das sich

Abb. 1. Übersichtsaufnahme eines stark degenerierten Eierstocks. Maus 16,5 g, 10 × 0,1 ccm Benzol inhaliert. Fix.: Formol-Sublimat-Eisessig. Hämatoxylin-Eosin. 10 μ Panphot Zeissapochr. 16 mm, Komp.-Ok. 4mal, Gelbfilter.

bietende Bild nicht mehr als normal bezeichnen konnte. Im Vergleich mit normalen Eierstöcken, die ich immer wieder bei meinen Untersuchungen heranzog, war die Zahl der zugrunde gehenden Follikel bei Benzoltieren wesentlich größer. Abb. 1 veranschaulicht dies in sehr deutlicher Weise

Zwei Follikel sind noch als normal anzusprechen, sämtliche anderen zeigen mehr oder minder starke Degenerationserscheinungen. In dem großen Follikel links oben befindet sich eine Richtungsspindel. Sehr schön kann man auch bereits den Zerfall der Granulosazellen an diesem Follikel sehen. Noch besser kommt letzteres zum Ausdruck in Abb. 2. Hier hat sich besonders in dem Follikel rechts das Chromatin der zerfallenen Granulosazellen zu dichten, im Bild schwarz erscheinenden Klumpen zusammengeballt. Das Ei selbst ist noch nicht von dem Zerfallsprozeß

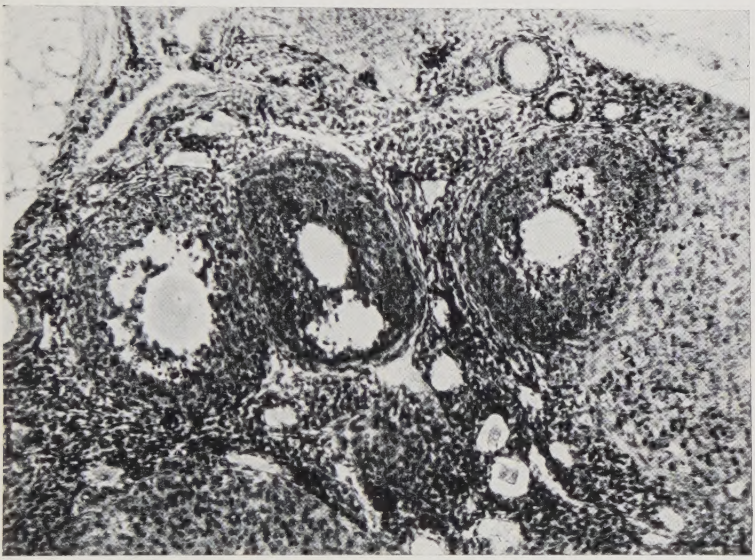

Abb. 2. Drei atretische Follikel. Maus 18,3 g, 8 × 0,3 ccm Benzol inhaliert, Behandlung wie in Abb. 1, Panphot, Zeissapochromat 16 mm, Komp.-Ok. 6mal, Gelbfilter.

angegriffen, wohl aber bei dem Follikel links. Dort findet sich bei stärkerer Vergrößerung im Ei an Stelle des Kernes ein aufgelöster Chromosomenhaufen. Die Bildung einer Spindelfigur scheint irgendwie unterbrochen, Ansätze dazu lassen sich jedoch deutlich erkennen. Ein merkwürdiger Befund, auf den ich später noch ausführlich eingehen werde, ist das Auftreten kristalloidähnlicher Gebilde innerhalb des Eies.

In meinen Ausführungen über die physiologische Atresie der Follikel hatte ich die Degeneration der Granulosazellen als das Primäre bei diesem Vorgang hingestellt und mich damit den Beobachtungen von Schulin (49), Flemming (11) und Henneguy (16) angeschlossen. Verschiedene Forscher wie Schottländer (46), Hinselmann (21) halten den Untergang des Eies für das Ursächliche. Ich muß zugeben, daß einige meiner Befunde für diese Annahme sprechen. In Abb. 3 hat das Ei ohne Zweifel eine Schädigung erfahren, während in der Granulosa

noch keine degenerativen Veränderungen auffallen. Die Kernmembran ist an einer Stelle auffallend verdickt und ihre Oberfläche unregelmäßig und eingebuchtet. Auf der gegenüberliegenden Seite erscheint die Kernmembran teilweise aufgelöst. Im Innern des Eies ist Chromatin zusammengeballt. Das Ei zeigt also hier primäre Degenerationserscheinungen; doch möchte ich ausdrücklich betonen, daß derartige Veränderungen in meinen Präparaten sehr selten zu sehen waren. In der Regel war am Ei noch keine auffallende Veränderung zu erkennen, während die Degeneration der Granulosa ziemlich fortgeschritten war. Diese Beobachtung bestärkte mich in der Annahme, daß die mit dem Granulosazerfall verbundene Störung der Gas- und Nährstoffzufuhr die Vitalität der Eizelle herabsetzt und schließlich *als Folge* deren Degeneration nach sich zieht. Zu erwähnen sind hier noch einige Beobachtungen, die eine Störung in der Corpus luteum-Bildung bei Benzolmäusen betreffen. Wurden die Tiere mit einsetzender Geschlechtsreife, also ungefähr bei einem Gewicht von 11 g, unter Benzol gesetzt, dann blieb in einzelnen Fällen die Bildung von Corpora lutea vollkommen aus. Diese Störung tritt, was ich ausdrücklich betonen möchte, nur vereinzelt auf. Benzol vermag also die Ovulation zu unterbrechen, aber nicht unbedingt. Größere Reihenversuche darüber sind noch im Gang.

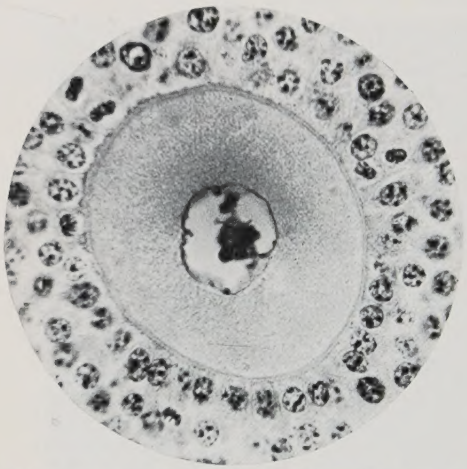

Abb. 3. Eizelle mit Degenerationserscheinungen am Kern. Maus 19 g; 5 × 0,1 ccm Benzol inhaliert. Fix.: Form.-Subl.-Eis., Eisenalaunhämatox. nach *Heidenhain*, 5 μ. Panphot, Zeissapochr. Ölimm. 1,3 mm, Komp.-Ok. 5mal.

Die Degeneration der Eizelle äußert sich am häufigsten im *Auftreten von Richtungsspindeln.* Bei den benzolbehandelten Mäusen war die Zahl der Eier mit Spindelfiguren dermaßen groß, daß ein ursächlicher Zusammenhang mit dem Benzol unbedingt anzunehmen ist. Die Richtungsfiguren konnte ich nur in Follikeln mit nicht mehr intaktem Epithel anfinden. Ihre Bildung ist auf degenerative Vorgänge im Ei zurückzuführen. In den Abb. 4, 5, 6, 7 bringe ich einige Beispiele. Bei Abb. 4 dürfte es sich nach Sobotta (53) um die 1. Richtungsspindel handeln. Abb. 5 zeigt dieselbe Spindel; ihre Form, die dünnen Spindelfäden mit einem in der Mitte des Fadens einseitig befestigten, unregelmäßig kugeligen Chromatinklumpen, entspricht der Beschreibung Sobottas von 1. Richtungsspindeln. Zu Abb. 6 habe ich nichts Besonderes hinzuzufügen.

es wäre auch hier wieder auf die degenerierten Granulosazellen hinzuweisen. Die bisweilen in der Granulosa auftretenden Vakuolen sind

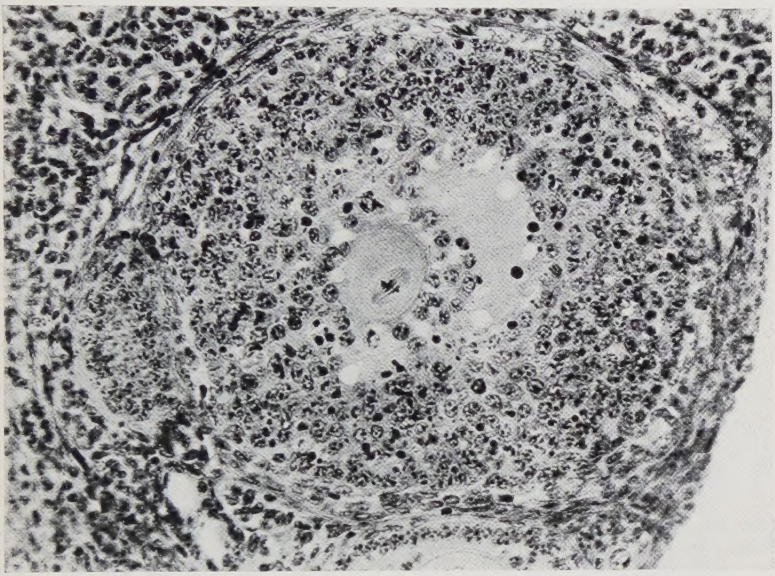

Abb. 4. Eizelle mit Richtungsspindel. Im Follikelepithel deutliche Degeneration. Von demselben Eierstock wie in Abb. 3. Die gleiche Behandlung, Panphot, Zeissapochr. 8 mm, Komp.-Ok. 6mal.

vermutlich Stellen, deren Entstehung auf eine Lösung des Zellverbandes der Granulosazellen zurückzuführen ist. Die Möglichkeit, daß diese Hohlräume sich lediglich durch Fettentziehung infolge der Fixierung bilden, wäre durch eine besondere Sudanfärbung auszuschließen. HETT konnte jedoch im Hodengewebe von Benzolmäusen ähnliche Vakuolen feststellen und deren Herkunft eindeutig von der Auflockerung des Zellverbandes ableiten, ohne daß fettartige Substanzen nachweisbar waren. In Abb. 7 haben wir meiner Ansicht nach eine 2. Richtungsspindel vor uns. Dafür sprechen sowohl die radiäre Lage als auch die offenen Pole der

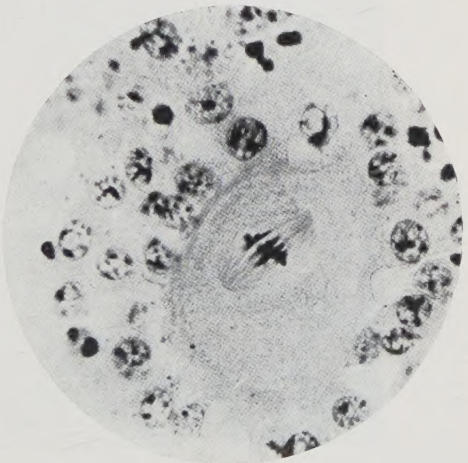

Abb. 5. Dieselbe Spindel wie in Abb. 4. Panphot, Apochr. Ölimm. 1,3 mm, Komp.-Ok. 8mal.

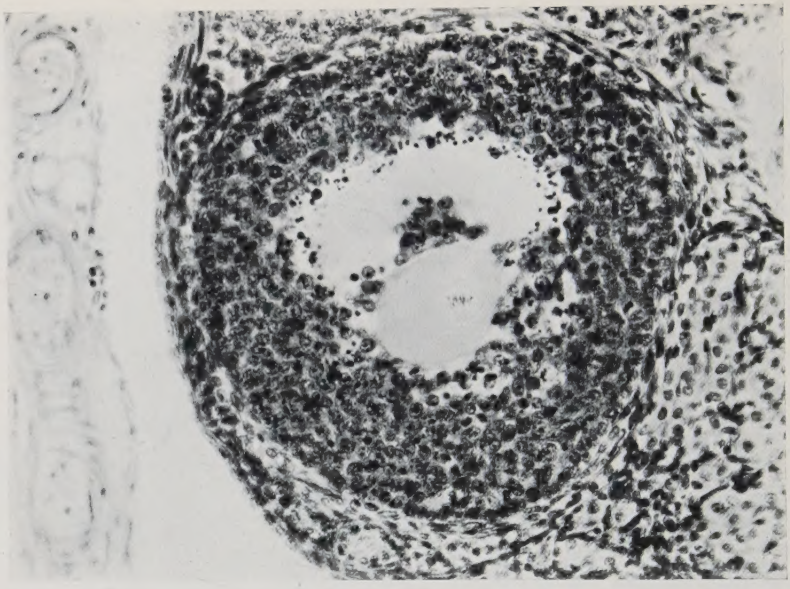

Abb. 6. Eizelle mit Richtungsspindel. Von derselben Maus wie in Abb. 3, aber aus dem anderen Eierstock. Fix.: Form.-Subl.-Eis. Hämatox.-Eosin, 10 μ. Panphot, Zeissapochr. 8 mm, Komp.-Ok. 6mal. Gelbfilter.

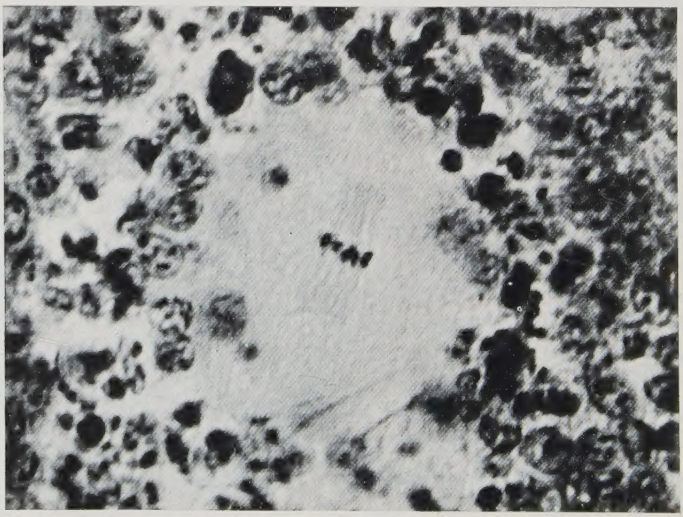

Abb. 7. Eizelle mit radiär gelagerter Richtungsspindel. Maus 16,5 g; 10 × 0,1 ccm Benzol inhaliert. Fix.: Form.-Subl.-Eis., Hämatox.-Eosin, 10 μ. Panphot, Zeissapochr. 8 mm, Komp.-Ok. 20mal. Gelbfilter.

Spindel. Die Frage nach dem Verbleiben des 1. Polkörperchens ist dahingehend zu beantworten, daß die 2. Richtungsspindel unmittelbar aus der

1. hervorgehen kann. Sobotta (54) berichtet, daß die 2. Richtungsspindel zumeist in atretischen Follikeln vorkommt, wofür die wiedergegebene Aufnahme durchaus spricht. Allerdings fand ich die erstbeschriebene Art der Spindelfiguren häufiger in atretischen Follikeln. Zentrosomen habe ich bei meinen Untersuchungen nie beobachten können.

Gewöhnlich geht das Ei im Stadium der Richtungsspindel zugrunde; seltener kommt es zur *Ausbildung und Abstoßung von Richtungskörpern*,

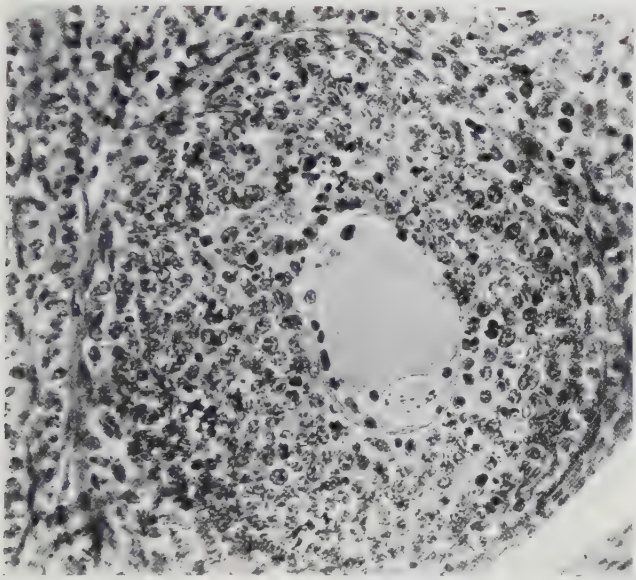

Abb. 8. Eizelle mit abgestoßenem Richtungskörper. Derselbe Eierstock und die gleiche Behandlung wie in Abb. 3. Panphot, Zeissapochr. 8 mm, Komp.-Ok. 15mal.

wenigstens bei normaler Follikelatresie. Bei den Benzolmäusen konnte ich hingegen diese Erscheinung öfters beobachten. Ich bringe einige Aufnahmen davon, die Abb. 8 und 9. Nach meinen Feststellungen besteht kein Zweifel, daß die abgeschnürten Gebilde Richtungskörperchen sind, und zwar durchweg 1. Richtungskörperchen. In Abb. 8 haben die Chromosomen noch keinen ruhenden Kern gebildet, sondern liegen verstreut im Protoplasma. Auffallend sind die ins Ei eingedrungenen Granulosazellen, die größtenteils zugrunde gegangen sind und in der Photographie dunkel erscheinen.

Die Frage, welche Bedeutung dem Eindringen der Granulosazellen beizumessen ist, läßt Virchow (63) unbeantwortet. Pflüger ist der Meinung, daß die eindringenden Granulosazellen das Absterben des Eies einleiten, während sie nach Lindgren (32) der Ernährung des Eies dienen. Hierzu möchte ich bemerken, daß nach meinen Beobachtungen

Granulosazellen, die in das Ei eingewandert sind, meist Zerfallserscheinungen zeigen. Zugleich sind aber auch am Ei degenerative Veränderungen zu

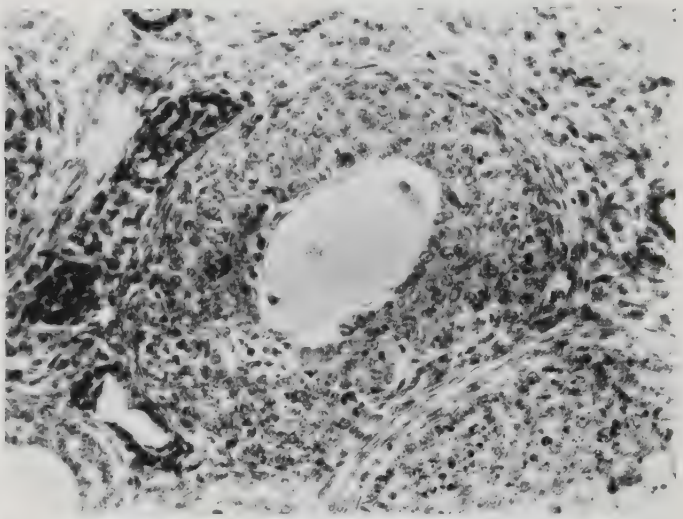

Abb. 9. Ei mit Richtungskörper und Kern. Maus 16,5 g; 11 × 0,3 ccm Benzol inhaliert. Fix.: Form.-Subl.-Eis., Hämatox.-Eosin, 10 μ. Panphot, Zeissapochr. 8 mm, Komp.-Ok. 6mal. Gelbfilter.

sehen. Es ist wohl anzunehmen, daß die Granulosazellen vom Ei aufgenommen werden, aber beim Zerfall auch eine toxische Wirkung ausüben und somit den Untergang des Eies herbeiführen.

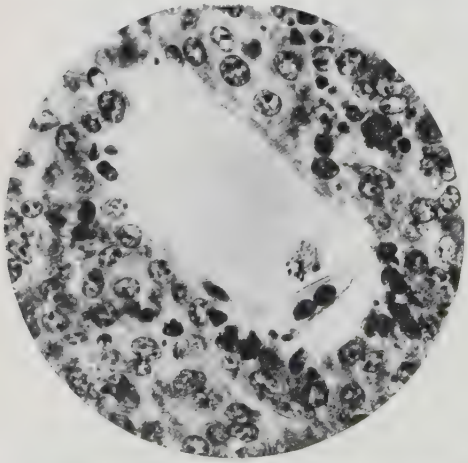

Abb. 10. Eizelle mit Granulosazellen. Derselbe Eierstock wie in Abb. 6. Panphot, Zeissapochr. Ölimm. 1,3 mm, Komp.-Ok. 5mal. Gelbfilter.

Bei Abb. 9 sieht man im Ei noch den Kern, er hat sich in Chromosomenhaufen aufgelöst. Man könnte annehmen, daß es zur Ausbildung einer 2. Richtungsspindel kommt. Ich möchte hier einfügen, daß es mir gelungen ist, in einem Falle neben dem abgetrennten Richtungskörper eine schön ausgebildete Spindel zu sehen. Im allgemeinen entwickelt sich aber die 2. Richtungsspindel nur selten vollständig, meist finden sich nur Ansätze dazu.

Eine eigentümliche Erscheinung, die, soweit ich feststellen konnte, noch nirgends in der Literatur beschrieben wurde, bietet sich in Abb. 10.

Hier sind rechts unten Granulosazellen in den Leib der Eizelle eingedrungen, aber von dem eigentlichen Eikörper durch eine deutliche Zwischenmembran abgegrenzt. Die Deutung als Richtungskörper ist dem ganzen Erscheinungsbild nach auszuschließen. Vielleicht ist die Bildung der Membran als Abwehrreaktion der Eizelle aufzufassen. Somit dürfte es sich um einen pathologischen Vorgang handeln, denn in normalen Eierstöcken konnte ich nie ein derartiges Bild antreffen.

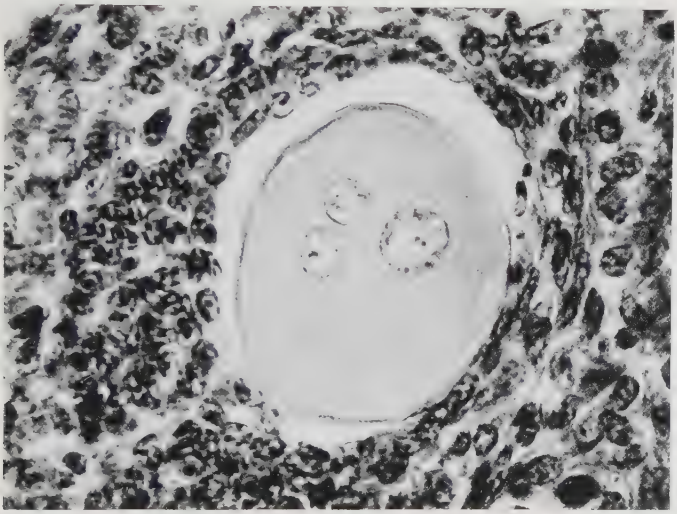

Abb. 11. Eizelle mit 3 Kernen. Maus 16,9 g; 12 × 0,1 ccm Benzol inhaliert. Fix.: Formol-Subl.-Eis., Hämatox.-Eosin, 10 μ Panphot, Zeissapochr. 8 mm, Komp.-Ok. 15mal. Gelbfilter.

Ein weiterer häufiger Befund in den Ovarien der Benzolmäuse war das Auftreten von *mehrkernigen Eiern*. Über die Entstehung und Deutung dieser Gebilde finden sich in der Literatur einige Berichte, auf die ich kurz eingehen will. Unter den neueren Arbeiten sind besonders die Mitteilungen Stoeckels (62) und H. Rabls (42) hervorzuheben, die beide bei geschlechtsreifen Frauen Eier mit 2, 3, ja 4 Kernen sahen. Stoeckels Meinung geht auf die Annahme heraus, daß amitotische Teilungen vorliegen; er begründet das mit der Tatsache, niemals bei seinen Befunden Mitosen beobachtet zu haben. Das würde nun die Lehre, nach der sich Ovozyten nicht mehr teilen, umstoßen. H. Rabl, auf Schottländer (48) fußend, bestreitet die Ansicht Stoeckels und nimmt die Verschmelzung von zwei oder mehreren Eizellen an. Der Folgerung, die Stoeckel zieht, daß aus mehrkernigen Eiern zwei- und mehreiige Follikel entstehen können, pflichtet Rabl bei; allerdings mit der Einschränkung, daß nicht in allen Fällen dieses Ziel erreicht wird. Ein wesentlicher Unterschied in den Beobachtungen der beiden Forscher besteht darin, daß Stoeckel seine Befunde an Primordialfollikeln, Rabl dagegen an Graafschen Follikeln

erhob. Auch andere Autoren wie Schulin (49), Häggström (14), Spuler (61) und S. v. Schuhmacher zusammen mit C. Schwarz (50) teilen mit, mehrkernige Eier beobachtet zu haben. Spuler nimmt unter anderem an, daß ein Ausbleiben der Zellteilung nach einer letzten mitotischen Teilung der Ureizellen die Veranlassung zur Entstehung dieser abnormen Gebilde sei. Ich selbst konnte an meinen Präparaten keine Anhaltspunkte zu einer Erklärung für die Bildung von mehrkernigen Eiern finden. Die Verschmelzungstheorie von H. Rabl erscheint mir unwahrscheinlich; denn sie setzt große Veränderungen an der Granulosa voraus, bevor zwei oder mehrere Eizellen sich miteinander verbinden

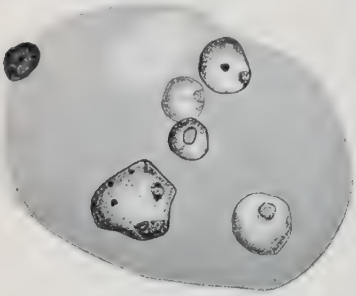

Abb. 12. Eizelle mit 5 Kernen und 1 Granulosazelle im Eikörper. Aus dem Eierstock einer 16,5 g schweren Maus, die 10 × 0,1 ccm Benzol inhaliert hat.

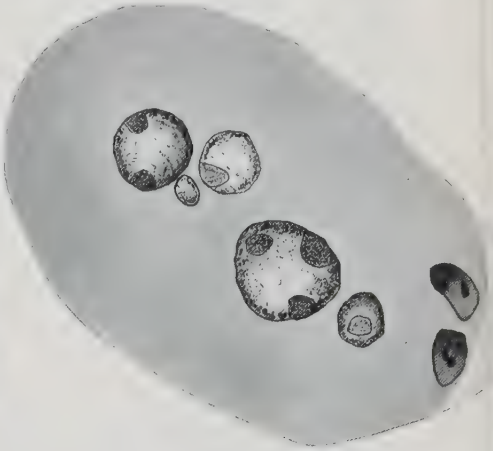

Abb. 13. Eizelle mit 5 Kernen und eingewanderten Granulosazellen. Aus dem Eierstock einer 19,4 g schweren Maus, die 8 × 0,3 ccm Benzol inhaliert hat.

können. Dies ist aber bei den voll ausgebildeten Follikeln in meinen Präparaten kaum denkbar. Dagegen spielen möglicherweise zentrale Mitosen eine Rolle. Die Möglichkeit einer Weiterentwicklung zu zwei- und mehreiigen Follikeln bezweifle ich allerdings nach meinen Beobachtungen, zumal ich Strukturveränderungen innerhalb der Eizelle, die auf eine Teilung hindeuten könnten, niemals fand. Bei sämtlichen von mir gesehenen Fällen handelt es sich wie in den Abb. 11, 12, 13 um mehr oder minder reife Follikel, die bereits Degenerationserscheinungen zeigen, sei es in der Eizelle selbst oder in der Granulosa. Und so komme ich in Übereinstimmung mit Schulin (49) zu dem Schluß, daß die Kernvermehrung als beginnende Degeneration des Eies aufzufassen ist. Bei meinem untersuchten Material ist die Häufigkeit dieser Erscheinung auf die Reizwirkung des Benzols zurückzuführen.

Mit den Abb. 14 und 15 komme ich auf ein sehr umstrittenes Gebiet, die Frage der parthenogenetischen Furchung der Eizelle. Als normales Vorkommnis ist die Parthenogenese außerordentlich selten. Sobotta (55,

56, 57) und Bonnet (4) bestreiten das Vorkommen parthenogenetischer Teilungsvorgänge überhaupt. Allerdings muß hier erwähnt werden, daß Bonnet die Parthenogenese nur vom reifen Ei ausgehend anerkennt. Als Begriffsbestimmung setzt er für das reife Ei 1. eine unwesentlich schwankende Größe, 2. eine bestimmte Veranlagung des Keimbläschens, 3. eine stattgefundene Abschnürung von Richtungskörperchen voraus. Sobotta (54) erklärt wörtlich: „Solange man nicht nachweist, daß aus

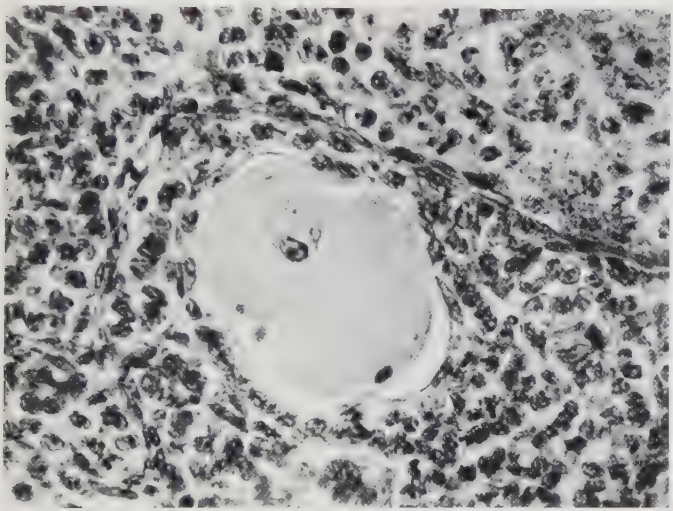

Abb. 14. Ei mit Furchungserscheinungen. Maus 19 g; 5 × 0,1 ccm Benzol inhaliert. Fix.: Form.-Subl.-Eis., Eisenalaunhämatox. nach Heidenhain. 5 μ. Panphot, Zeissapochrom. 8 mm, Komp.-Ok. 15mal.

dem zentral gelegenen Monaster ein ebenso gelagerter Diaster hervorgeht und dieser eine gleichmäßige Teilung der Eizelle herbeiführt, solange bestreite ich karyokinetische Teilungsvorgänge der Eizelle." Beide Autoren betrachten die geteilten Eier atretischer Follikel als einfache Fragmentierungen der Eizelle teils mit, teils ohne Kern. Im Gegensatz dazu stehen die Beobachtungen von Schottländer, Flemming, Janošik, Henneguy, Gurwitsch und Rabl. Diese Forscher sahen degenerierte Ovarialfollikel mit Furchungserscheinungen im Ei. Sie bezeichnen die Zerlegung der Eier als Ansätze zu parthenogenetischer Furchung.

Henneguy (15) spricht von einer parthenogenetischen Segmentierung als Einleitung eines degenerativen Prozesses, der zum Untergang von Eizelle und ihren Teilstücken führt. Aus den neueren Arbeiten, in denen mehr oder weniger die Möglichkeit einer parthenogenetischen Furchung zum Ausdruck kommt, möchte ich noch die von Häggström (14), Branca (6), Champy (7), Kampmeier (26), Hinselmann (22), J. Loeb (33), Novak und Eisinger (38, 39) und Sansom (45) herausgreifen. Diese

Forscher konnten zwar nicht eine Parthenogenese im Sinne Bonnets beobachten, zweifeln aber nicht, daß unbefruchtete Eier von Säugetieren einer Teilung im Sinne einer parthenogenetischen Entwicklung fähig sind. So konnte Champy im Eierstock eines jungfräulichen Kaninchens ein Ei das 8-Zellenstadium erreichen sehen. Kampmeier, der sich mit parthenogenetischer Furchung von Froscheiern beschäftigte, fand nach Einspritzen von Spermatozoen in Graafsche Follikel und deren Nachbarschaft Teilungsstadien von 2—8 und mehr Zellen; er kommt zu dem Schluß, daß diese Erscheinungen weniger auf Parthenogenese als auf den Einfluß der Proteinreaktion in toxischer Hinsicht zurückzuführen seien. J. Loeb schneidet dieselbe Frage an und äußert sich dahingehend, daß vielleicht alle Eier ein parthenogenetisches Teilungsvermögen besitzen; es handele sich nur darum, einen für das unbefruchtete Ei adäquaten Reiz zu finden, der den normalen Befruchtungsreiz zu ersetzen vermag. Dieser Forscher konnte bei Seeigeleiern durch Herabsetzung des osmotischen Druckes bei geeigneter Temperatur Furchungen beobachten; ebenso gelang es ihm, durch Einwirkung von Wasserstoffionen die Furchung anzuregen.

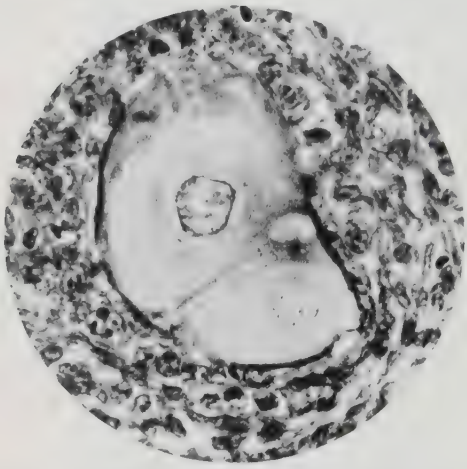

Abb. 15. Ei im Zweizellstadium. Maus 15 g; 6×0,3ccm Benzol inhaliert. Fix.: Form.-Subl.-Eis., Hämatox.-Eosin, 10 μ. Panphot, Zeissapochrom. Ölimm. 1,3mm, Komp.-Ok. 5mal, Gelbfilter.

Bataillon (2) verwendete als Erregungsmittel Wasser in hyper-, iso- und hypotonischen Lösungen. Ferner untersuchte er die Wirkung von Wärme, Kälte, Elektrizität, Chloroform, Äther, Sera und traumatischen Eingriffen. Als Resultat berichtet der Forscher, daß physikalische und chemische Mittel meist nur zu unregelmäßiger und ungewöhnlicher Furchung oder möglicherweise zum Blastulastadium geführt haben. Schließlich muß ich noch die Novakschen Versuche (39) erwähnen, der nach Unterbindung der Tuben beim Kaninchen oberhalb der Unterbindungsstelle geteilte Eier vorfand.

Es ist durchaus möglich, daß auch Benzol eine ähnliche Reizwirkung, die zu Furchungserscheinungen führt, ausübt. Wenn auch nicht sehr oft, so fand ich doch verschiedentlich Bilder in atretischen Follikeln, wie ich sie in den Abb. 14 und 15 wiedergebe. Beide Eier befinden sich im 2-Zellstadium, deutlich erkennbar ist die Furchungsmembran. Die Eizellen zeigen unverkennbare Degenerationserscheinungen. Ich

nehme daher in Übereinstimmung mit den obengenannten Autoren an, daß diese Eizellen Ansätze zu parthenogenetischer Furchung darstellen. Die weitere Entwicklung kommt infolge der starken Degeneration schnell zum Stillstand. Ein gewisser Einfluß von Benzol auf die Art der Entwicklung ist durchaus wahrscheinlich. Mehr als zweizellige Stadien konnte ich in meinen Präparaten nicht finden.

Ich erwähnte vorher schon den Ausdruck Fragmentation des Eies. Bekanntlich bezeichnen Sobotta und Bonnet in Ablehnung der Parthenogenese Teilungserscheinungen an der Eizelle mit Fragmentation. Abgesehen davon, daß ich an die parthenogenetische Furchung der unbefruchteten Eizelle glaube, fand ich auch eine größere Anzahl von merkwürdig geteilten Eiern in meinem Untersuchungsmaterial, die den Ausdruck Fragmentation rechtfertigen. Somit kam ich zu der Feststellung, daß in der Eizelle sowohl parthenogenetische Furchungsvorgänge wie auch Fragmentationserscheinungen auftreten können, wobei die letzteren wesentlich häufiger anzutreffen sind. Abb. 16 zeigt eine derartige Eizelle mit 4 Fragmenten. Zwei der Teilstücke besitzen keinen Kern mehr, was wohl am deutlichsten die Degeneration beweist. In das obere Teilstück sind zahlreiche Granulosazellen eingedrungen. Bei meinen Beobachtungen konnte ich die verschiedensten Formen der Fragmentation sehen; eine bestimmte Gesetzmäßigkeit in der Aufteilung ließ sich nicht erkennen. Es fanden sich Eier mit 2—3—4 Teilstücken, teils kernhaltig, teils kernlos. Die Größe der einzelnen Fragmente war ganz unterschiedlich. Die Spaltbildung war in manchen Fällen, wie auch Abb. 16 zeigt, sehr deutlich. Meistens ließ sich nur vom Rand her eine Einschnürung erkennen. Als Ursache kommen verschiedene Faktoren in Frage; bei unseren Versuchen zunächst das die Follikel beeinflussende Benzol und alle die damit in Zusammenhang stehenden Prozesse. Bei der Menge der in fragmentierten Eiern vorhandenen Granulosazellen kann auch an diese als ursächliches Moment gedacht werden, etwa im Sinne Hinselmanns, der den Vorgang folgendermaßen schildert (21): „Aus endokrinen oder mechanischen Gründen wird ein Follikel zur Rückbildung gezwungen. Der Stoffwechsel der Eizelle wird in negativem Sinne beeinflußt. Die angrenzenden Radiatazellen, die ihrerseits an der Verschlechterung der Lebensbedingungen teilnehmen, durchdringen aktiv

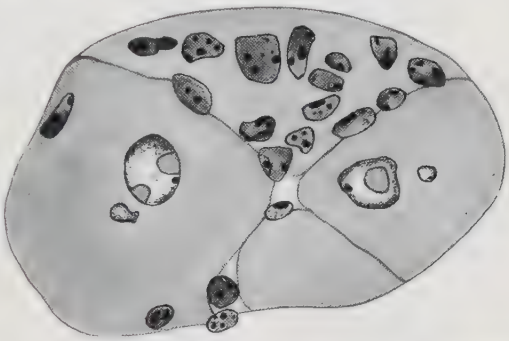

Abb. 16. Fragmentierte Eizelle. Aus dem Eierstock einer 19 g schweren Maus, die 5 × 0,1 ccm Benzol inhaliert hat.

die Zona pellucida, teils um den eigenen Bedarf an Nahrung auf Kosten der Eizelle zu decken, teils um Aufräumungsfunktion zu verrichten. Die Eizelle antwortet mit Bildung eines perivitellinen Spaltraumes, Fragmentierung oder Teilung. Die durch Teilung entstandenen Tochterzellen gehen bald zugrunde."

Zu der Bildung des perivitellinen Spaltraumes möchte ich selbst noch hinzufügen, daß wahrscheinlich noch andere Faktoren dazu beitragen, denn ich fand ihn auch an Eiern, die ganz andere Degenerationserscheinungen aufwiesen. Sicher ist sein alleiniges Vorkommen in degenerierten Eiern.

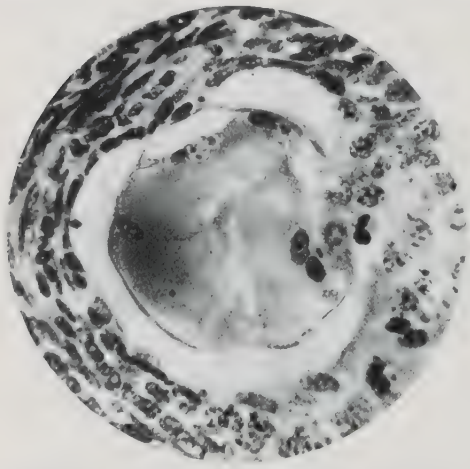

Abb. 17. Stark degenerierte Eizelle. Von demselben Eierstock wie in Abb. 14. Die gleiche Behandlung. Panphot, Zeissapochrom. Ölimm. 1,3 mm, Komp.-Ok. 5mal.

Unter den zugrunde gehenden Follikeln sah ich mitunter Eizellen, die, aus dem Verband der Epithelzellen gelöst, ziemlich frei in der Follikelhöhle lagen. An einzelnen Stellen war die Zona pellucida zerstört, und von hier aus waren Granulosazellen in das Ei eingedrungen. In den meisten Fällen zeigte das Ei auch einen perivitellinen Spaltraum. Besonders auffallend war jedoch die eigentümliche Differenzierung des Dotters, die sich in der ganz verschiedenen Färbbarkeit der sonst homogenen Masse äußerte. Derartige Zerfallserscheinungen, wie sie auch Abb. 17 wiedergibt, konnte ich nur bei Benzolmäusen beobachten, und ich bringe daher diesen auffallenden Befund in engsten Zusammenhang mit der Benzolwirkung. Noch in einer anderen Hinsicht ließ das Ovar deutliche Benzolschädigungen erkennen, was in den Abb. 18 und 19 zum Ausdruck kommt; es handelt sich um die Entstehung von *kristallähnlichen Gebilden (Kristalloiden) in der Eizelle*. Soweit ich das Schrifttum heranzog, mußte ich feststellen, daß hierüber sehr spärliche Berichte vorliegen. Von den älteren Autoren sind außer von Wagner (64) beim Hund und Holl (23) bei der weißen Maus kristallinische Bildungen im Säugetierei meines Wissens nicht beschrieben worden. Das Vorkommen von Kristallen und Kristalloiden in verschiedenen Körperzellen an sich ist ja nicht unbekannt. So konnte Berg (3) in den Leber- und Nierenzellen des Hundes, Hett (20) in den Ausführungsgangsepithelien der Nasendrüsen, Kolmer (27) in den Nervenzellen der menschlichen Netzhaut, Lehner (30) im Nebenhoden, v. Lenhossék (31), Lubarsch (36)

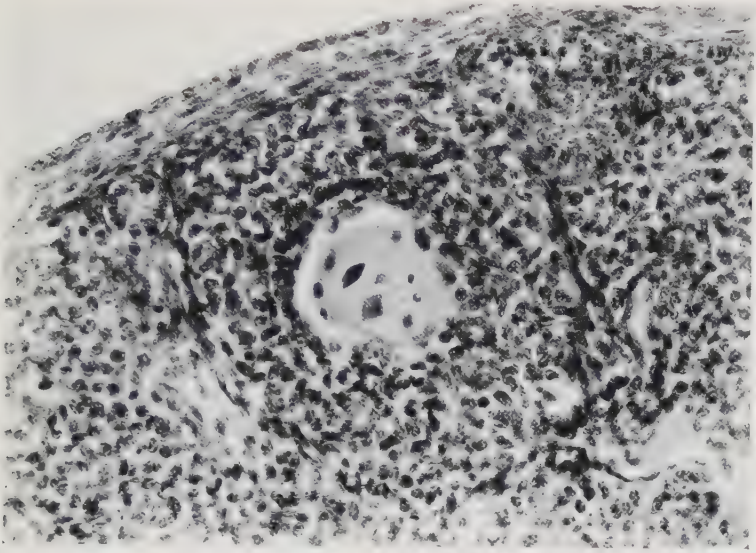

Abb. 18. Eizelle mit Kristallen. Maus 19 g; 5 × 0,1 ccm Benzol inhaliert. Fix.: Form.-Subl.-Eis., Hämatox.-Eosin, 10 μ. Panphot, Zeissapochrom. 8 mm, Komp.-Ok. 15mal. Gelbfilter.

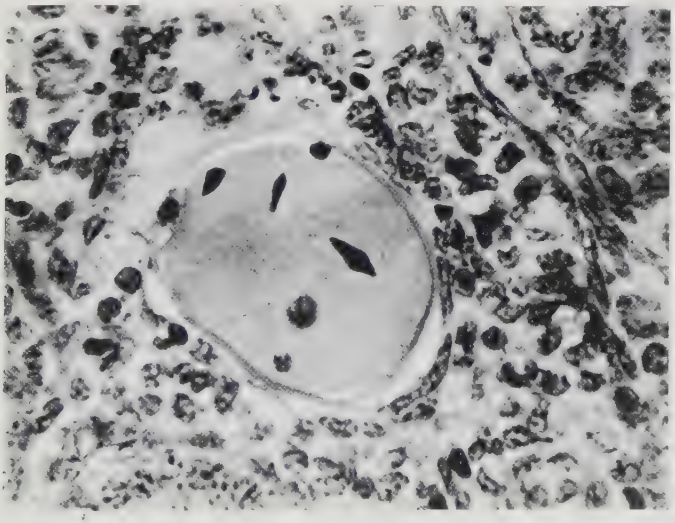

Abb. 19. Kristalle in der Eizelle, rechts unten eine eindringende Granulosazelle. Von derselben Maus wie in Abb. 18, aber der andere Eierstock. Fix.: Form.-Subl.-Eis. Eisenalaunhämatox. nach HEIDENHAIN, 5 μ. Panphot, Zeissapochrom. 8 mm, Komp.-Ok. 15mal.

und REINKE (43) in den Zwischenzellen des Hodens derartige Gebilde beobachten. Über die Genese der Kristalle ist wenig bekannt.

Berg leitet die Bildung der Kristalle vom Nukleinstoffwechsel ab und hält sie für dessen Abbauprodukte (vermutlich Allantoin). Zur Klärung dieser Frage müßte noch mehr Material vorliegen. Ob überhaupt und inwieweit die kristallähnlichen Gebilde obengenannter Forscher in Zusammenhang mit den Kristallen im Eierstock der weißen Maus zu bringen sind, läßt sich schwer sagen. Ähnlich ist es mit den Kristallen die von v. Ebener (9) in den Eizellen des Rehes und von Pollak (40) bei einer Rhesusäffin gefunden wurden. Diese beiden Forscher machten ihre Feststellungen an normalen Eizellen, während in meinem Werkstoff nur degenerierte Eier diese Kristalle enthielten.

Sehr schöne Berichte konnte ich jedoch einer neueren Arbeit entnehmen (Mathis J., 37). In dieser teilt der Verfasser mit, bei jungen Mäusen, an denen die Schwangerschaftsreaktion nach Aschheim-Zondek durchgeführt worden war, Kristalle in zugrunde gehenden Eizellen beobachtet zu haben. Ich glaube, daß diese Befunde in der Hauptsache sich mit meinen decken.

Mir fiel besonders auf, daß die Kristallbildung nur in atretischen Follikeln anzutreffen war; ebenso überraschte mich das häufige Vorkommen dieser Gebilde. Die Eizellen zeigten in dem Grad ihrer Degeneration mannigfaltige Unterschiede. Die Zona war meistens noch erhalten, doch fand ich auch Eizellen, wo diese gänzlich zerstört war. Stark deformierte Eizellen, zusammengedrückte, abgeplattete und sektorähnliche Formen waren nicht selten. Vielfach befanden sich innerhalb des Eies Granulosazellen, so daß man evtl. auf die Vermutung kommen konnte, die Bildung der Kristalle von diesen eingewanderten Zellen abzuleiten. Ich glaube aber, daß diese Möglichkeit auszuschließen ist, da man sonst gewisse Übergangsformen hätte finden müssen. Außerdem sind die Kristalle oft erheblich größer als die Granulosazellen, so daß man höchstens durch Zusammenballung mehrerer dieser Zellen sich die kristallinischen Gebilde entstanden denken könnte. Vielmehr glaube ich, in der Tatsache, daß nie Keimbläschen in diesen Eizellen auftreten, einen Weg zu sehen, der uns der möglichen Entstehung der Kristalle näher bringt. Ich will damit sagen, daß der Eikern nicht spurlos verschwinden kann, sondern im Laufe der Degeneration abnorme Gebilde aus ihm hervorgehen, wie etwa die Kristalle. Mathis leitet die Entstehung der kristallähnlichen Gebilde in der Hauptsache von den Kernkörperchen der Eizelle ab. Er geht dabei von der Tatsache aus, die auch ich durchaus bestätigen kann, daß in einem degenerierten Ei die Keimzelle mehrere Kernkörperchen bilden kann. Damit wäre die oft große Zahl der Kristalle erklärt. Aber das Massenverhältnis zwischen den Kristallen und selbst mehreren Nukleolen ist zu groß, als daß ich an die alleinige Herkunft der Kristalle von den Kernkörperchen glaube. Wahrscheinlich spielen da noch andere Komponenten eine Rolle. Ein Unterschied ist mir noch zwischen den von Mathis und mir gesehenen Kristallen aufgefallen. I

den Aufnahmen dieses Autors ist der Dotter des Eies fragmentiert, und in den einzelnen Fragmenten liegen die Kristalle. Ich konnte bei meinen Untersuchungen in keinem Fall eine derartige Fragmentierung beobachten, wie auch meine Bilder zeigen. Eine Erklärung für diesen Unterschied vermag ich nicht zu geben, zumal die von Mathis und mir gesehenen Gebilde ohne Zweifel gleichen Ursprungs sind. Leider äußert sich Mathis nicht dazu, ob die Kristallbildung mit der Injektion von Schwangerenurin bei seinen untersuchten Tieren in Zusammenhang zu bringen ist. Auf Grund meiner Untersuchungen steht fest, daß das Benzol einen Einfluß ausübt, der zur Entstehung dieser eigentümlichen Kristalle führt oder zum mindesten ein häufigeres Auftreten dieser Gebilde bedingt. Vielleicht läßt sich in dieser Hinsicht eine Parallele ziehen zu der Wirkung des Schwangerenurins.

In Abb. 18 ist ein Kristall zu erkennen, der eine Längsspaltung aufweist. Ich glaube, daß hier lediglich eine Aneinanderlagerung von zwei derartigen Gebilden vorliegt. Eine Teilung ist kaum anzunehmen.

Die Frage, aus welchem Stoff die Kristalle bestehen, ist schwer zu beantworten, da der Befund erst an fertiggestellten Präparaten erhoben wurde. Wagner, dessen Untersuchungen ich vorhin schon erwähnte, fand, daß die im Hundeeierstock beobachteten Kristalle kohlensaure Salze ($CaCO_3$) enthielten. Ich neige zu der Ansicht Bergs, daß Abbauprodukte des Nukleinstoffwechsels den Hauptteil der von mir gesehenen kristallinischen Gebilde ausmachen. Dafür spricht auch ihre hohe Färbbarkeit in Eosin und Eisen.

Zum Abschluß komme ich noch zu dem Bericht über das Ergebnis einer Injektion von Trypanblau bei einer benzolbehandelten Maus. Die Frage, in welcher Weise sich dieser Farbstoff im Eierstock der weißen Maus verteilt, hat bereits Eisler (10) beschäftigt. Seinen Ausführungen nach sind es vor allem die Granulosazellen, die sowohl in atretischen wie auch in gesunden Follikeln den Farbstoff speichern. Ein Unterschied besteht nur in der Art der Speicherung. Während sich der Farbstoff in gesunden, reifen und reifenden Granulosaepithelien in feinkörniger und staubartiger Form ablagert, lassen atretische Follikel grobkernige bis schollige Farbstoffspeicherung erkennen. Diese grobkörnige schollige Ablagerung von Farbstoff in atretischen Granulosazellen beruht nach Eisler auf einer partiellen Cytoplasmanekrose. Mich bestimmte zu dem Versuch weniger das Interesse an der Art der Farbstoffspeicherung als vielmehr der Wunsch, einen Aufschluß darüber zu erhalten, ob die Eizelle durch Benzol im Sinne einer erhöhten Permeabilität gegenüber dem Farbstoff geschädigt wird. Es stellte sich hierbei heraus, daß das Trypanblau nur auf dem Weg über einwandernde Granulosazellen in das Ei eindringen konnte. Die betreffenden Granulosazellen zeigten eine grobkernige Farbstoffanhäufung, waren also (nach Eisler) atretisch. Sonst

fand sich in den Eizellen kein Anhaltspunkt, der auf eine Schädigung in oben erwähntem Sinn schließen ließe.

Zusammenfassung.

Es wurde der Einfluß von Benzol auf den Mäuseeierstock untersucht. Nach den gemachten Beobachtungen ließen sich folgende Ergebnisse ermitteln:

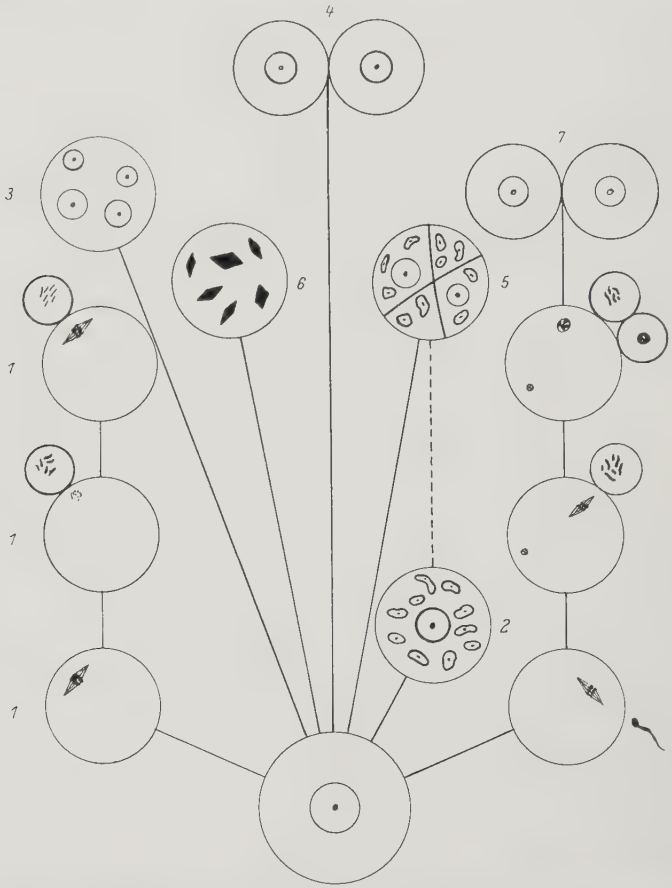

Abb. 20. Übersichtsschema der Eidegeneration bei benzolbehandelten Mäusen. Die Ziffern 1—6 beziehen sich auf die in der Zusammenfassung aufgeführten Veränderungen der Eizelle. Rechts im Bild unter Nr. 7 ist zum Vergleich die normale Entwicklung und Befruchtung einer Eizelle schematisch nach SOBOTTA dargestellt.

Das Benzol übt auf den Eierstock eine Reizwirkung aus, die zu abnorm starker Follikelatresie führt. In erster Linie macht sich das bemerkbar in der Granulosaschicht. Diese zeigt Zerfallserscheinungen im Sinne einer chromatolytischen Degeneration. Im Anschluß daran kommt es zu Veränderungen in der Eizelle. Diese äußern sich:

1. in der Bildung von Richtungsspindeln und Richtungskörpern (Abb. 3, 4, 5, 6, 7, 8, 9),

2. in dem Eindringen von Granulosazellen in das Ei (Abb. 10),

3. in der Bildung mehrkerniger Eier (Abb. 11, 12, 13),

4. im Auftreten degenerativer Furchungsprozesse (Abb. 14, 15),

5. in der Fragmentation von Eizellen (Abb. 16),

6. im Auftreten kristallähnlicher Gebilde im Eikern (Abb. 18, 19).

Als rein pathologisch sind die degenerativen Furchungsprozesse und die Kristallbildung aufzufassen. Sämtliche anderen angeführten Veränderungen der Eizelle treten auch normalerweise auf, finden sich aber bei benzolbehandelten Mäusen sehr viel häufiger.

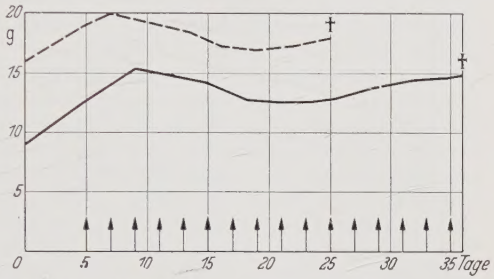

Abb. 21. Gewichtskurve von zwei mit Benzol behandelten Mäusen. Maus A getrichelt, Maus B ausgezogen. Die Pfeile auf der Abszisse zeigen die jeweiligen Inhalationen an. Deutlich kommt der Stillstand in der Gewichtszunahme nach den ersten Inhalationen zum Ausdruck. Die Kreuze bedeuten den Tag der Tötung.

Die unter den genannten Bedingungen gemachten Versuche lassen erkennen, daß das Benzol, in stärkeren Dosen angewandt, den Charakter eines Keimgiftes annimmt.

Literatur.

1. **Athias, M.:** Les phénomènes de division de l'ovule dans les follicules de de Graaf en voie d'atrésie chez le Lérot. Anat. Anz. **34** (1909). — 2. **Bataillon, E.:** Analyse de la fécondation par la parthénogénèse expérimentale. Roux' Arch. **115** (1929). — 3. **Berg, W.:** Zum mikroskopischen Nachweis des Stoffwechsels im Gewebe. Die Kristalle in den Kernen der Leber- und Nierenzellen des Hundes. Z. mikrosk.-anat. Forsch. **16** (1929). — 4. **Bonnet, R.:** Gibt es bei Wirbeltieren Parthenogenese? Erg. Anat. **9**, 1900 (1899). — 5. **Bosäus, W.:** Experimentelle Parthenogenesis und Ephebogenesis bei Wirbeltieren. Akad. Abh. Upsala **1926**. — 6. **Branca, A.:** L'ovocyte atrésique et son involution. Archives de Biol. **35** (1926). — 7. **Champy, Chr.:** Parthénogénèse expérimentale chez le Lapin. C. r. Soc. Biol. Paris **96** (1927). — 8. **Ebener, V. v.:** A. Koellikers Handbuch der Gewebelehre des Menschen, Bd. 3. 1902. — 9. **Ebener, V. v.:** Über Eiweißkristalle in den Eiern des Rehes. Sitzgsber. ksl. Akad. Wien **110**, Abt. 3. — 10. **Eisler:** Über die Farbstoffspeicherung im Ovarium der weißen Maus in verschiedenen Alterszuständen. Z. Zellenlehre **1** (1924). — 11. **Flemming, W.:** Über die Bildung von Richtungsfiguren in Säugetiereiern beim Untergang Graafscher Follikel. Arch. f. Anat. **1885**. — 12. **Grosser, O.:** Entwicklungsgeschichte des Menschen von der Keimzelle bis zur Ausbildung der äußeren Körperform unter Berücksichtigung ihrer vergleichend-entwicklungsgeschichtlichen Grundlagen, — **Halban-Seitz:** Biologie und Pathologie des Weibes, Bd. VI. 1925. — 13. **Gurwitsch, A.:** Idiozom und Zentralkörper im Ovarialei der Säugetiere. Arch. mikrosk. Anat. **56** (1900). — 14. **Häggström, G.:** Zahlenmäßige Analyse der Ovarien eines 22jährigen gesunden Weibes.

Uppsala Läk.för. Förh. **1921**. — 15. **Henneguy, L. F.:** Sur la fragmentation parthénogénèsique des ovules des vertébrés pendant l'atrésie des follicules de Graaf. C. r. Soc. Biol. Paris **1893**. — 16. **Henneguy, L. F.:** L'atrésie des follicules de Graaf. J. l'Anat. **30** (1894). — 17. **Hertwig, G.:** Allgemeine mikroskopische Anatomie der lebenden Masse. v. Möllendorfs Handbuch der mikroskopischen Anatomie des Menschen, Bd. 1, Teil 1. Berlin 1929. — 18. **Hertwig, R.:** Eireife, Befruchtung und Furchungsprozeß. Handbuch der vergleichenden und experimentellen Entwicklungslehre der Wirbeltiere, herausgeg. von O. Hertwig, Bd. 1, Teil 1. 1906. — 19. **Hett, J.:** Leukocyten und Reticuloendothel. (Nach Versuchen an normalen und mit Benzol behandelten Mäusen.) Anat. Anz. **78**, Erg. Bd. (1934). — 20. **Hett, J.:** Zur Histologie der Nasenschleimhaut. Arch. Ohr- usw. Heilk. **143**, H. 4 (1937). — 21. **Hinselmann, H.:** Über das Verhalten der Eizellen in den größeren atresierenden Follikeln des menschlichen Eierstocks. Z. Geburtsh. **96** (1929). — 22. **Hinselmann, H.:** Der Reifegrad der menschlichen Eizelle im Eierstock. Z. mikrosk.-anat. Forschg **19** (1929). — 23. **Holl, M.:** Über die Reifung der Eizelle bei den Säugetieren. Anat. Anz. **1893**, Erg. Bd. 8. — 24. **Holl, M.:** Über die menschliche Eizelle. Anat. Anz. **6** (1891). — 25. **Janošik, J.:** Die Atrophie der Follikel. Arch. mikrosk. Anat. **48** (1896). — 26. **Kampmeier, O. F.:** On the problem of Parthenogenesis in the mammilian ovary. Amer. J. Anat. **43** (1929). — 27. **Kolmer, W.:** Über Kristalloide in Nervenzellen der menschlichen Netzhaut. Anat. Anz. **51** (1918). — 28. **Kremer, J.:** Studien zur Oogenese der Säugetiere nach Untersuchungen bei der Ratte und Maus. Arch. mikrosk. Anat. u. Entw.mechan. **102** (1924). — 29. **Lebedinsky, E.:** Zur Lehre von der Atresie des Graafschen Follikels. Zbl. Gynäk. **3** (1879). — 30. **Lehner, J.:** Über Spermiophagie nebst Bemerkungen zur Histologie des Nebenhodens. Z. mikrosk.-anat. Forschg **1** (1924). — 31. **Lenhossék, M. v.:** Beiträge zur Kenntnis der Zwischenzellen des Hodens. Arch. f. Anat. **1897**. — 32. **Lindgren, Hj.:** Über das Vorhandensein von wirklichen Porenkanälchen in der Zona pellucida des Säugetiereies und über die zeitweise stattfindende Einwanderung der Granulosazellen in das Ei. Arch. f. Anat. **1877**. — 33. **Loeb, J.:** Beiträge zur Entwicklungsmechanik der aus einem Ei entstehenden Doppelbildungen. Roux' Arch. **2** (1895). — 34. **Loeb, J.:** Über Methoden und Fehlerquellen der Versuche über künstliche Parthenogenese. Roux' Arch. **13** (1902). — 35. **Loeb, L.:** Über hypertrophische Vorgänge bei der Follikelatresie und über Teilungserscheinungen am Ei im Ovar des Meerschweinchens. Arch. mikrosk. Anat. **65** (1904). — 36. **Lubarsch, O.:** Über das Vorkommen kristallinischer und kristalloider Bildungen in den Zellen des menschlichen Hodens. Virchows Arch. **145** (1896). — 37. **Mathis, J.:** Beobachtungen an Eierstockszellen. Z. mikrosk.-anat. Forschg **37** (1935). — 38. **Novak, J.** u. **Eisinger:** Über künstlich bewirkte Teilung des unbefruchteten Säugetiereies. Arch. mikrosk. Anat. **98**. — 39. **Novak, J.** u. **Eisinger:** Beitrag zur experimentellen Parthenogenese bei Säugetieren. Arch. Gynäk. **117** (1922). — 40. **Pollak, W.:** Über Kristalloide in den Eizellen von *Macacus rhesus*. Anat. Anz. **61** (1926). — 41. **Rabl, H.:** Über die Bildung von Richtungsfiguren in Säugetiereiern beim Untergang Graafscher Follikel. Sitzgsber. Akad. Wien, Math.-naturwiss. Kl. **106** (1897). — 42. **Rabl, H.:** Mehrkernige Eizellen und mehreiige Follikel. Arch. mikrosk. Anat. **54** (1899). — 43. **Reinke, F.:** Über Kristallbildungen in den interstitiellen Zellen des menschlichen Hodens. Arch. mikrosk. Anat. **47** (1896). — 44. **Rubaschkin, W.:** Über die Veränderungen der Eier in den zugrunde gehenden Graafschen Follikeln. Anat. H. **32** (1907). — 45. **Sansom, G. S.:** Parthenogenesis in the water vole, *Microtus amphibius*. J. of Anat. **55** (1922). — 46. **Schottländer, J.:** Beitrag zur Kenntnis der Follikelatresie. Arch. mikrosk. Anat. **37** (1891). — 47. **Schottländer, J.:** Über den Graafschen Follikel, seine Entwicklung beim Menschen und seine Schicksale bei Mensch und Säugetieren. Arch. mikrosk. Anat. **41** (1893). — 48. **Schottländer, J.:** Über mehreiige Follikel und mehrkernige Eier im Eierstock des Menschen. Zbl. norm. Anat. **1** (1904). — 49. **Schulin, K.:** Zur Morphologie des Ovariums. Arch.

mikrosk. Anat. **19** (1881). — 50. **Schuhmacher, v. u. C. Schwarz:** Mehrkernige Eizellen und mehrkernige Eier. Anat. Anz. **18**. — 51. **Sjövall, E.:** Über die Spinalganglienzellen des Igels. (Neuer Befund kristallinischer Bildungen.) Anat. H. **18** (1902). — 52. **Slaviansky, K.:** Zur normalen und pathologischen Histologie des Graafschen Bläschens des Menschen. Virchows Arch. **51** (1870). — 53. **Sobotta, J.:** Über die Richtungsteilungen des Säugetiereies. Würzburg. Verh., N. F. **39** (1908). — 54. **Sobotta, J.:** Festschrift zur Feier ihres 50jährigen Bestehens, herausgeg. von der phys.-med. Gesellschaft Würzburg, 1899. — 55. **Sobotta, J.:** Die Befruchtung und Furchung des Eies der Maus. Arch. mikrosk. Anat. **45** (1895). — 56. **Sobotta, J.:** Beiträge zur Furchung des Eies der Säugetiere mit besonderer Berücksichtigung der Frage der Determination der Furchung. Z. mikrosk.-anat. Forschg **72** (1924). — 57. **Sobotta, J.:** Die Furchung des Wirbeltiereies. Erg. Anat. **6** (1896). — 58. **Sobotta, J.:** Die Bildung der Richtungskörper bei der Maus. Anat. H. **106** (1907). — 59. **Sobotta, J.:** Mitteilungen über die Vorgänge bei der Reifung, Befruchtung und 1. Furchung des Eies der Maus. Anat. Anz. **8**, Erg. Bd. (1893). — 60. **Sobotta, J. u. Burckhard:** Reifung und Befruchtung des Eies der weißen Ratte. Anat. H. **42** (1910). — 61. **Spuler, A.:** Über die Teilungserscheinungen der Eizellen in degenerierten Follikeln. Anat. H. **16**, H. 50 (1901). — 62. **Stoeckel, W.:** Über Teilungsvorgänge in Primordialeiern bei einer Erwachsenen. Arch. mikrosk. Anat. **53** (1899). — 63. **Virchow, H.:** Das Durchtreten von Granulosazellen durch die Zona pellucida des Säugetiereies. Arch. mikrosk. Anat. **24** (1885). — 64. **Wagner, G. R.:** Bemerkungen über den Eierstock und den gelben Körper. Arch. f. Anat. **1879**.

Lebenslauf.

Am 1. September 1915 wurde ich als Sohn des Landwirtes Paul Maak in Rethmar (Hannover) geboren. Infolge Versetzung meines Vaters kam ich nach Schlesien. Dort besuchte ich in Ottmachau die Volksschule und danach die dortige Höhere Schule. Mit Untersekundareife trat ich in das Humanistische Gymnasium zu Patschkau ein, wo ich im Frühjahr 1934 das Abitur bestand. Nach Ableistung des Arbeitsdienstes begann ich mein medizinisches Studium in Erlangen im W.S. 1934/35. Außer in Erlangen studierte ich noch je 1 Semester in Rostock und Breslau. Die ärztliche Vorprüfung bestand ich in Erlangen im Februar 1937.